ЭМБРИОЛОГИЯ

МЕТОДИЧЕСКОЕ ПОСОБИЕ

МЕД в УЗА

Что такое Медвуза

Медвуза — это проект, созданнай для помощи студентам-медикам. Мы знаем, что такое учёба в медицинском вузе, с какими трудностями приходится сталкиваться каждому студенту.

Наша задача — создать сообщество, в котором студенты медицинских университетов могли бы делиться своими знаниями и опытом с младшими коллегами через курсы, бесплатные вебинары, методички, статьи и полезные посты.

Эмбриология – это наука о закономерностях эмбрионального развития организма.

Эмбриогенез - это сложный и длительный морфогенетический процесс, в ходе которого из отцовской и материнской половых клеток формируется новый многоклеточный организм, способный к самостоятельной жизнедеятельности в условиях внешней среды. Эмбриогенез начинается с момента оплодотворения и заканчивается рождением.

Периоды эмбрионального развития

- Начальный (бластогенез) – от момента оплодотворения до 7 суток развития, зародыш называется *концептус*;
- Зародышевый – с 2 по 8 неделю развития, зародыш называется *эмбрион*;
- Плодный (фетальный) – с 9 недели до конца беременности, зародыш называется *плод* (*фетус*).

Этапы

- Прогенез – образование гамет в родительских организмах (не относится к индивидуальному развитию организма, но предшествует ему. Этот этап также изучается эмбриологией);

И непосредственно эмбриогенезез

- Оплодотворение – слияние мужской и женской половых клеток и образование одноклеточного зародыша;
- Дробление – образование многоклеточного зародыша;
- Гаструляция – образование многослойного зародыша;

МЕД в УЗА

• Гистогенез и органогенез – дифференцировка тканей и органов из зародышевых листков.

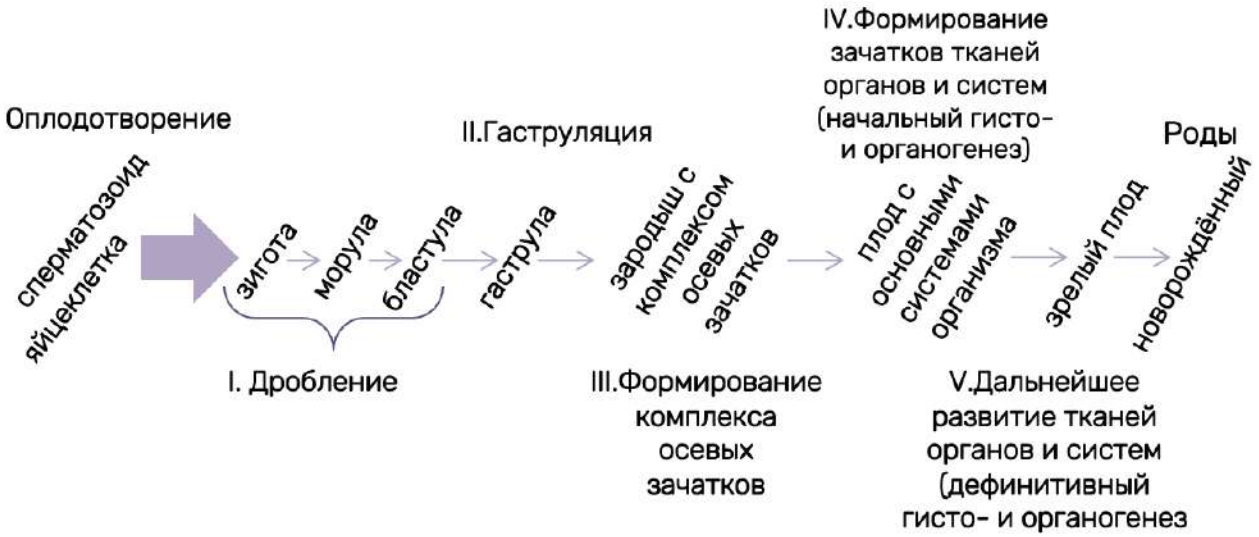

Прогенез

Прогенез – возникновение половых клеток в родительском организме, предшествующее индивидуальному развитию.

Сперматогенез - процесс созревания мужских половых клеток. Протекает в мужских половых железах (яичках). Выделяют 4 фазы:

1. фаза размножения,
2. фаза роста,
3. фаза созревания,
4. фаза формирования.

Суть сперматогенеза – пролиферация и дифференцировка клеток сперматогенного слоя извитых семенных канальцев яичка. По мере такого «созревания» клетки перемещаются снаружи внутрь к просвету извитого канальца. Продолжительность сперматогенеза 2,5 месяца

МЕД в УЗА

Периоды

Сперматогонии – самые близкие клетки к базальной мембране. Мелкие, образуют 1-3 ряда, форма округлая, мало цитоплазмы, слабо развиты органеллы, низкий обмен веществ. Часть из них в покое – темные клетки или стволовые (они резервные, не пролиферируют). Остальная часть вступает в период **размножения** (1). Делятся митозом, но не теряют связь между собой (цитоплазматические мостики).

Далее некоторые из этих пролиферирующих клеток отделяются от мембраны, вступая в **период роста** (2), становясь *сперматоцитами 1-го порядка*. Крупные округлые клетки.

После этого наступает **период созревания** (3), в основе которого лежит мейоз (2 последовательных деления). После 1го деления – *сперматоциты 2-го порядка* – округлые, мелкие, смещаются еще больше к просвету извитого канальца. После 2го деления – *сперматиды* с гаплоидным набором хромосом (а внешне похожи на сперматоциты 2-го порядка). Из 1 сперматоцита 1-го порядка образуется 4 сперматиды.

Период формирования (4). Они смещаются ближе к просвету, а точнее к поддерживающим клеткам Сертоли, погружаются в карманы цитолеммы, ближе к питательным веществам. Их трофика усиливается, они становятся овальными, сбрасывают часть цитоплазмы, формируется головка, шейка и хвост – клетки называются *сперматозоидами.*

*Также сперматозоиды «дозревают» в мужских половых путях, приобретая гликокаликс, подвижность. К сперматозоидам присоединяется секрет добавочных мужских половых желез, и так образуется сперма. Сперматозоиды продолжают развитие даже в женских половых путях. Находясь в половых путях женщины, сохраняют возможность к оплодотворению в течение 2-5 дней.

МЕД в УЗА

Зрелые сперматозоиды – это мелкие клетки (около 60 мкм), подвижные (3 м/минуту), образуются в большом количестве (108 в сутки). Практически нет органелл, за исключением митохондрий, которые необходимы для обеспечения энергии для движения. От половой хромосомы сперматозоида зависит пол будущего ребенка (так как они содержат либо Х, либо У хромосому). В клетке выделяют головку и хвост.

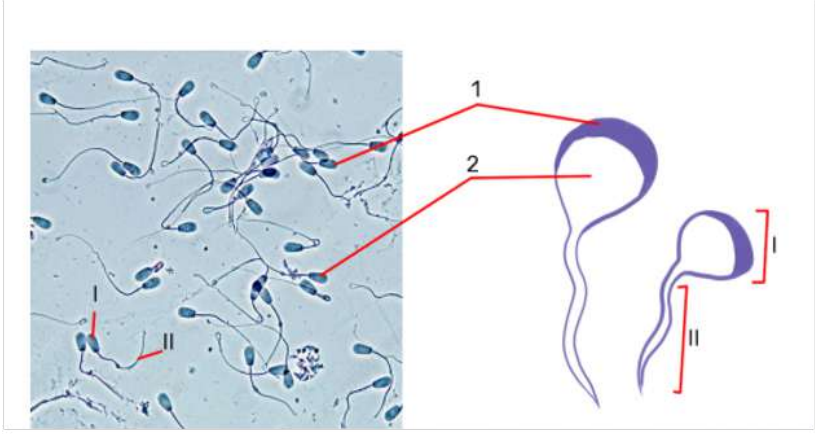

Окраска: железный гемотоксилин
I-головка
II-хвостик
1-акросома
2-ядро

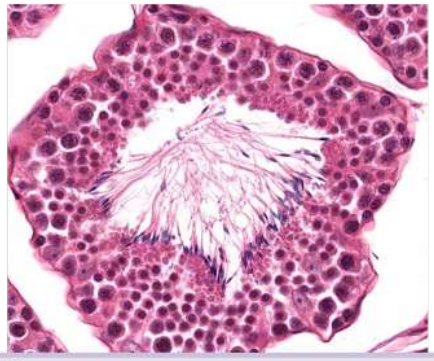

Сперматозоиды в просвете извитого семенного канальца

В головке располагаются акросома и ядро. В ядре 23 хромосомы - гаплоидное (22 аутосомы и одна Х или У). Акросома (видоизмененный комплекс Гольджи) содержит ферменты (трипсин, гиалуронидаза), необходимые для проникновения в яйцеклетку. В шейке располагаются центриоли. Проксимальная лежит ближе к ядру. От дистальной начинается осевая нить – аксонема. Осевая нить (аксонема) состоит из микротрубочек (белок – тубулин), соединенных динеиновыми «ручками». Динеин расщепляет АТФ, синтезированную митохондриями.

МЕД в УЗА

Овогенез

Яйцеклетка человека является *олиголецитальной* и *вторично изолецитальной*.

В организме женщины ежемесячно, в среднем 28 суток, созревает одна яйцеклетка (овоцит II порядка) и живет около двух суток.

Яйцеклетка – это крупная (130-150 мкм) шаровидная клетка. Ядро гаплоидное (22 аутосомы и 1 половая Х-хромосома). В цитоплазме находятся все органеллы общего значения, кроме клеточного центра. Желток занимает 5 % объема клетки. Гранулы желтка распределены равномерно. Снаружи вокруг мембраны имеется блестящая оболочка. Блестящая оболочка состоит из гликопротеинов и гликозаминогликанов, которые образуются совместно овоцитом и фолликулярными клетками в процессе созревания фолликула в яичнике.

Вокруг блестящей оболочки располагается слой фолликулярных клеток. В окружении этих клеток женская половая клетка покидает яичник при овуляции. В цитоплазме, по периферии клетки, под клеточной мембраной выделяют кортикальный слой, содержащий кортикальные гранулы. При проникновении одного сперматозоида гранулы высвобождают содержимое, что изменяет оболочку клетки и предотвращает полиспермию – проникновение других сперматозоидов. При этом блестящая оболочка превращается в оболочку оплодотворения и сохраняется до имплантации зародыша в слизистую матки (подробнее об этом поговорим, когда будем разбирать оплодотворение).

В овогенезе выделяют три стадии:

1. Размножение
2. Рост
3. Созревание

МЕД в УЗА

Фаза размножения происходит только во внутриутробном периоде (до 4-го месяца эмбриогенеза) в половых валиках и шнурах первичной почки. Значительная часть овогоний после этого погибает, а меньшая вступает в **фазу роста** и **созревания**, которая блокируется на стадии диплотены профазы 1 деления мейоза. Образовавшиеся овоциты 1-го порядка имеют тетраплоидный набор ДНК и окружаются одним слоем плоских фолликулярных клеток. В результате образуются примордиальные фолликулы, с которыми девочка и рождается.

После рождения происходит рост фолликулов и цитоплазмы овоцитов. Различают **малый** и **большой рост**. Малый рост фолликулов и овоцита 1-го порядка проходит медленно, без стимулирующего влияния гормонов, вплоть до полового созревания. Затем под влиянием фолликулостимулирующего гормона (ФСГ) гипофиза происходит большой рост некоторых фолликулов. Он протекает быстро, около двух недель, во время первой фазы менструального цикла и приводит к накоплению в овоците I порядка желточных включений и образованию кортикальных гранул. Только в этих фолликулах продолжается **созревание** овоцитов.

Период созревания начинается образованием овоцита 2-го порядка и завершается выходом его из яичника в результате овуляции. Период созревания включает два деления, причем второе следует за первым без интеркинеза, что приводит к уменьшению (редукции) числа хромосом вдвое, и набор их становится гаплоидным. При первом делении созревания овоцит 1-го порядка делится, в результате чего образуются овоцит 2-го порядка и небольшое редукционное тельце. Овоцит 2-го порядка получает почти всю массу накопленного желтка и поэтому остается столь же крупным по объему, как и овоцит 1-го порядка.

МЕД в УЗА

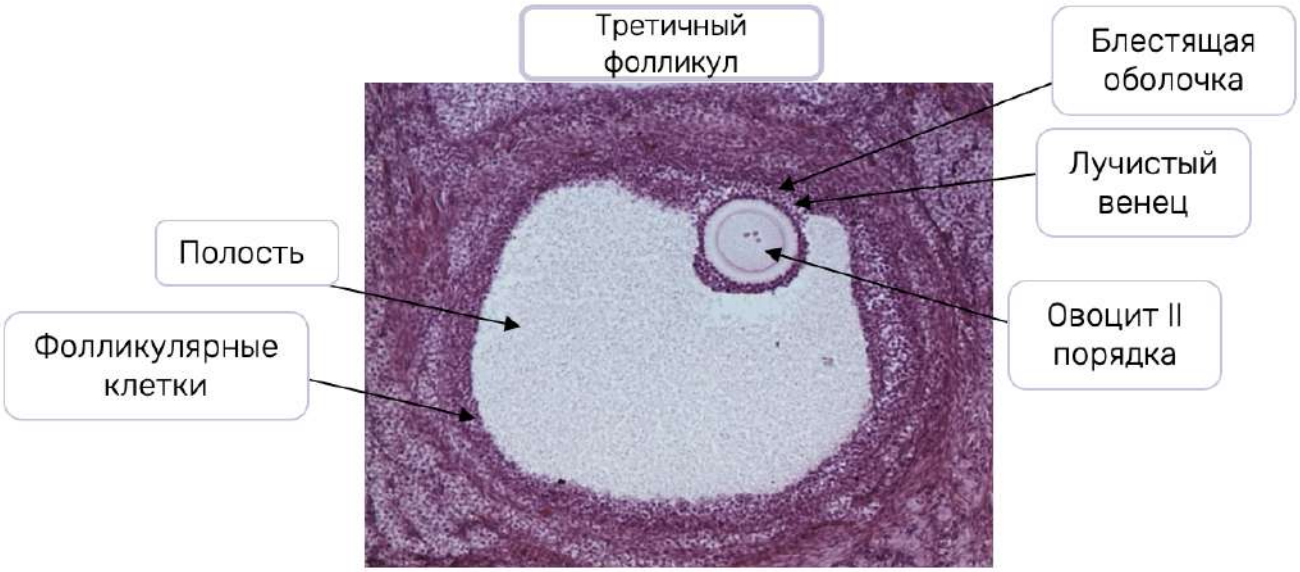

Оплодотворение

Оплодотворение - это слияние мужской и женской гамет, в результате чего образуется зигота и восстанавливается диплоидность хромосомного набора.

Зигота – одноклеточный зародыш, организм, приступивший к индивидуальному развитию.
После овуляции из яичника выходит овоцит 2-го порядка (не яйцеклетка, как многие думают) и попадает в ампулярную часть маточной трубы. Овоцит окружен блестящей оболочкой и фолликулярными клетками. Как правило, оплодотворение происходит в верхней трети яйцевода.

Фазы

1. Сближение гамет и их дистантное взаимодействие (7 часов)
В организм женщины поступают сотни миллионов сперматозоидов, но только 300- 500 из них достигают овоцита. Механизмы, необходимые для сближения сперматозоидов и яйцеклетки: капацитация, реотаксис, хемотаксис.

МЕД в УЗА

- Капацитация (*растворение гликокаликса, покрывающего сперматозоид*) = активация сперматозоидов.

Осуществляется с помощью щелочного секрета, который выделяется слизистой маточных труб под влиянием прогестерона. Таким образом, подвижность сперматозоида усиливается, а мембрана приобретает способность связываться с яйцеклеткой.

- Реотаксис - это способность сперматозоида двигаться против тока жидкости. Жидкость течет из маточных труб в полость матки и далее во влагалище. Получается, что сперматозоиды движутся к маточной трубе.

- Хемотаксис - это движение сперматозоидов только в ту маточную трубу, в которой находится яйцеклетка (обеспечивается выделением яйцеклеткой гиногамона I)

2. Контактное взаимодействие гамет (12 часов)
Сперматозоиды вступают в контакт с яйцеклеткой и захватываются при помощи специфических Zp3-рецепторов яйцеклетки. Во время контактного взаимодействия происходит *акросомальная реакция*. Передняя мембрана акросомы сливается с 2 третями цитолеммы головки. В местах слияния образуются микроканальцы. Через них из акросомы сперматозоидов выделяются ферменты, разрушающие лучистый венец и разрыхляющие блестящую зону.
Самый активный и крутой сперматозоид первым разрушает лучистый венец и блестящую зону. Цитолемма этого сперматозоида сливается с оволеммой яйцеклетки.

Считается, что в яйцеклетку попадает ядро и центриоли, а хвостик остается (в естественных условиях).

МЕД в УЗА

3. Пенетрация

Внедрение сперматозоида в цитоплазму яйцеклетки и активация яйцеклетки (несколько минут). Происходит после слияния цитолеммы того самого сперматозоида с оволеммой яйцеклетки. Сперматозоид проникает в яйцеклетку до главного отдела хвоста, но его цитолемма остается на поверхности оволеммы. После пенетрации, главный отдел хвоста отпадает.

ОПЛОДОТВОРЕНИЕ

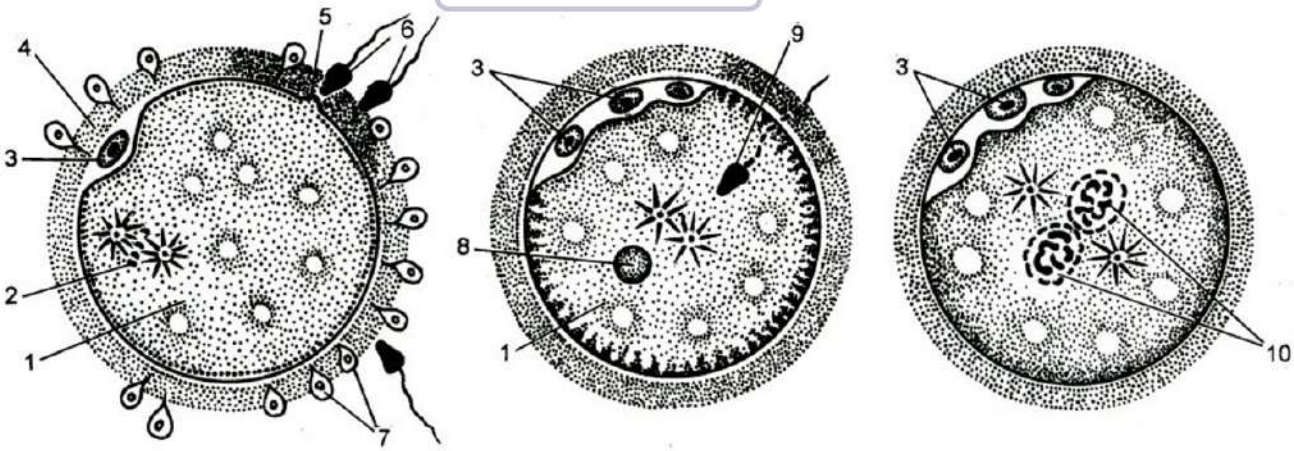

1. Цитоплазма овоцита II порядка
2. Второе мейотическое деление овоцита II порядка
3. Редукционное тельце
4. Блестящая оболочка
5. Место проникновения сперматозоида в яйцеклетку
6. Сперматозоиды
7. Фолликулярные клетки
8. Ядро яйцеклетки
9. Ядро проникшего в яйцеклетку сперматозоида
10. **Слияние мужского и женского пронуклеусов**

Внедрение

Синкарион

МЕД в УЗА

Механизмы, предотвращающие возникновение полиспермии

После проникновения крутого сперматозоида в яйцеклетку, в ней начинаются процессы, направленные против проникновения других сперматозоидов. Это обеспечивается:

- **Образованием оболочки оплодотворения** - из цитоплазмы яйцеклетки в разрыхленную блестящую зону поступают ГАГи, мукопротеины и белки, превращающие ее в оболочку, непроницаемую для сперматозоидов. Эта оболочка сохраняется до конца дробления.

- **Кортикальной реакцией** - кортикальные гранулы поступают в пространство между оболочкой оплодотворения и оволеммой. При выделении ферментов из кортикальных гранул происходит отделение этих двух оболочек друг от друга, и между ними образуется перивителлиновое пространство. В это пространство проникают гидрофильные белки, притягивающие в него воду. Эта реакция запускается ионами Na+ (поступили с внутренней поверхности цитолеммы сперматозоида).

В результате этих двух реакций яйцеклетка не способна рецепторами удерживать сперматозоиды.

- **Выделением яйцеклеткой гиногамона II** - соединяется с андрогамоном II сперматозоидов, после чего сперматозоиды погибают, склеиваются в большие семенные шары, которые движутся вслед за яйцеклеткой по маточной трубе.
После оплодотворения овоцита II порядка завершает 2-е деление созревания (2-е деление мейоза), и только тогда образуется зрелая яйцеклетка.

После оплодотворения в течение 12 часов происходит перестройка ядер слившихся гамет. Их ядра набухают и становятся пронуклеусами.

МЕД в УЗА

Затем оба пронуклеуса соединяются (синкарион), их оболочки растворяются. Хромосомы обоих пронуклеусов соединяются, образуя общую материнскую звезду, состоящую из 46 хромосом. **Образовалась зигота!**

Далее происходит **ооплазменная сегрегация** – это процесс перемещения и депонирования в определенных местах различных органелл, пигментов, питательных веществ, РНК и прочего. В результате сегрегации образуются зачатки (презумптивные, или предполагаемые): ротовое, анальное отверстия и прочее.

Итак, пошла 1 неделя эмбриогенеза...

Дробление

Это процесс последовательного разделения зиготы на бластомеры без увеличения размеров дочерних клеток. Дробление продолжается до того момента, пока ядерно-цитоплазматическое отношение бластомеров будет таким же, как во взрослом организме.
Самые первые бластомеры *тотипотентные* (из каждого бластомера может развиться самостоятельный организм). Поэтому возникают однояйцевые двойни, тройни и т. д. В более поздних стадиях дробления тотипотентность утрачивается.

Дробление зиготы человека – полное, асинхронное, неравномерное. В результате такого дробления образуется бластоциста (=бластула).

Первая борозда дробления завершается через 30 часов. В результате образуются 2 бластомера: *темный* и *светлый*. Светлый бластомер немного меньше темного. Через 35 часов светлый бластомер разделяется на 2 бластомера, т. е. уже имеется 3 бластомера. Светлые (мелкие) делятся быстрее темных (крупных).

МЕД в УЗА

Мелкие светлые бластомеры обрастают крупные и оказываются снаружи зародыша. В конце 3-х суток образуется около 12 бластомеров. Зародыш в это время не имеет полости и называется морулой.

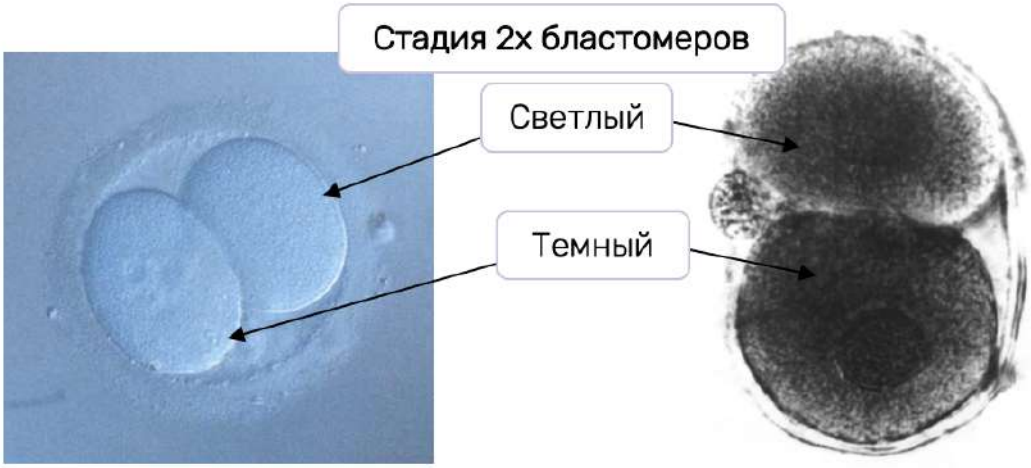

Морула – клеточное скопление, очень короткая стадия.

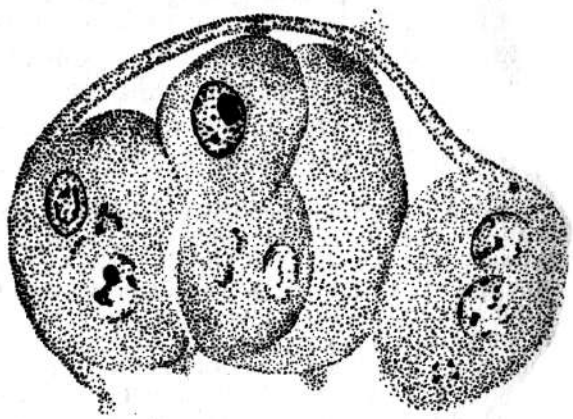

В центре располагаются темные бластомеры, которые образуют эмбриобласт, по периферии – светлые бластомеры - трофобласт. На 4-е сутки, в течение которых морула продолжает дробиться и двигаться по маточной трубе, появляется полость, так как бластомеры трофобласта всасывают жидкость из полости трубы (получают питательные вещества из организма матери и обеспечивают трофику для эмбриобласта).

МЕД в УЗА

С этого момента зародыш называется бластоцистой. На 5 сутки бластоциста достигает полости матки и вступает в стадию свободной бластоцисты, которая продолжается около 2 суток (5-е и 7-е сутки).

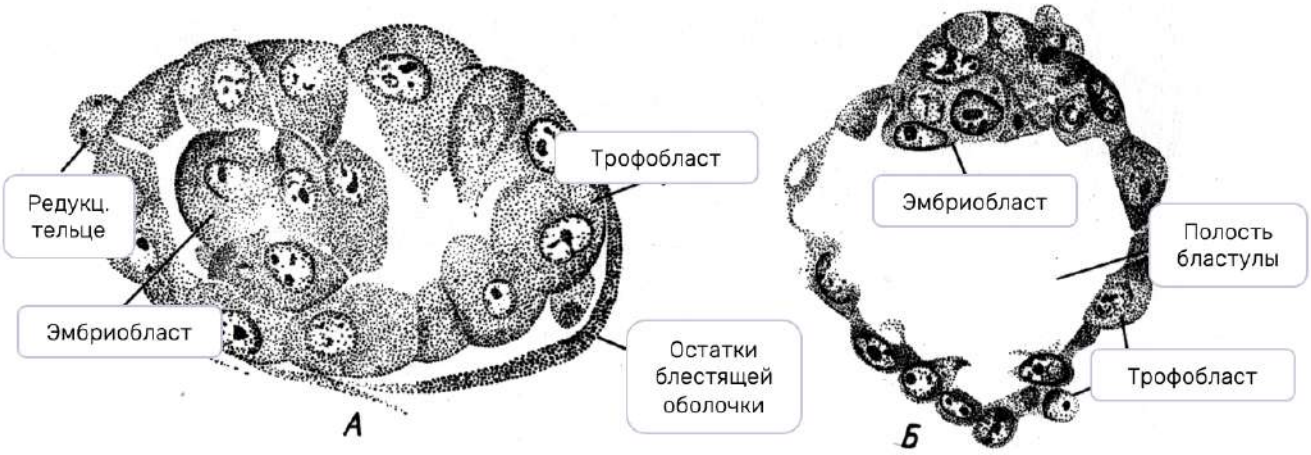

Образование эмбриобласта и трофобласта

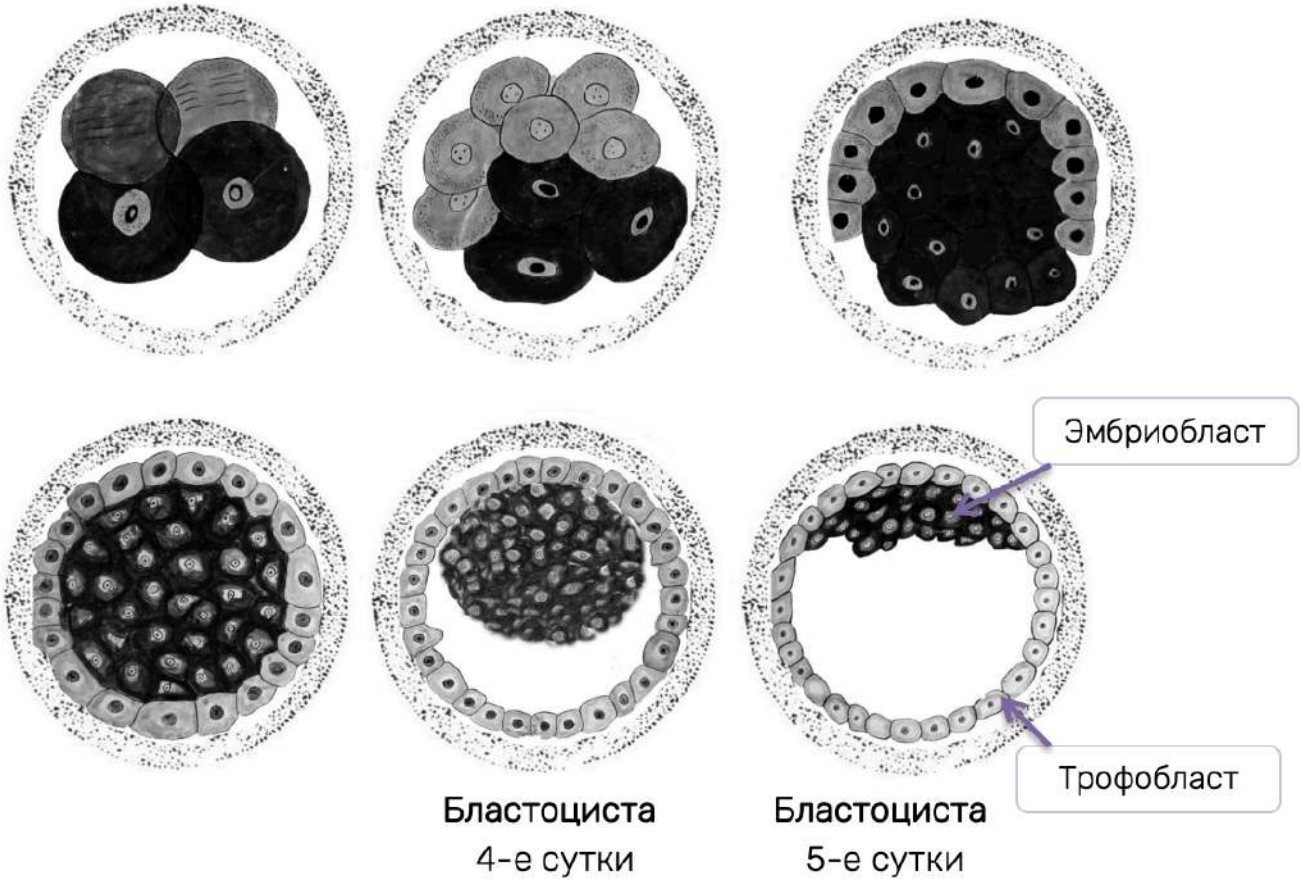

МЕД в УЗА

Так, уже на стадии дробления у человека образуется первый внезародышевый орган – трофобласт. Позже трофобласт преобразуется в ворсинчатую оболочку (хорион).

Эмбриобласт содержит как весь зародышевый материал (зародышевые листки), так и часть внезародышевого (амнион, желточный пузырек, аллантоис).

Бластоциста – зародышевый пузырек
В ней имеется полость с жидкостью. Снаружи бластоциста покрыта трофобластом, а клетки эмбриобласта в виде узелка прикрепляются изнутри к трофобласту у одного из полюсов.

Стадия свободной бластоцисты - в это время от трофобласта отходят отростки, которые внедряются в оболочку оплодотворения и с участием ферментов разрушают её (этот процесс начинается в полости матки за несколько часов до имплантации). Оболочка оплодотворения предотвращает преждевременное прикрепление зародыша к слизистой оболочке маточной трубы и наступление внематочной беременности. По мере перемещения зародыша в сторону матки протекает дробление и на шестые сутки сформировавшаяся бластоциста попадает в матку.

На 7-е сут практически одновременно происходит два важных процесса: 1-я фаза гаструляции (деламинация) и имплантация.

Имплантация (погружение зародыша в функциональный слой эндометрия). Она включает 2 фазы: адгезию и инвазию.

Имплантации предшествует разрыв оболочки оплодотворения и хетчинг. Хетчинг дословно - «вылупление из оболочки».

МЕД в УЗА

Адгезия = прилипание.
Во время адгезии бластоциста приклеивается к эндометрию. В это время в трофобласте появляется 2-й – бесклеточный – слой, который называется *симпластотрофобластом*, или *синцитиотрофобластом*. 1-й слой – клеточный, называется цитотрофобластом. В трофобласте в это время синтезируются и накапливаются протеолитические ферменты.

Инвазия = внедрение. Протеолитические ферменты выделяются из ворсинок трофобласта и разрушают эпителий, соединительную ткань, сосуды. Зародыш в течение 40 часов погружается в образовавщуюся ямку (имплантационную), заполненную продуктами распада функционального слоя эндометрия. Погружение в ямку завершается на 9-е сутки, после чего вход в нее начинает закрываться нарастающим эпителием эндометрия матки.

Схема основных этапов развития оплодотворенной яйцеклетки и имплантации

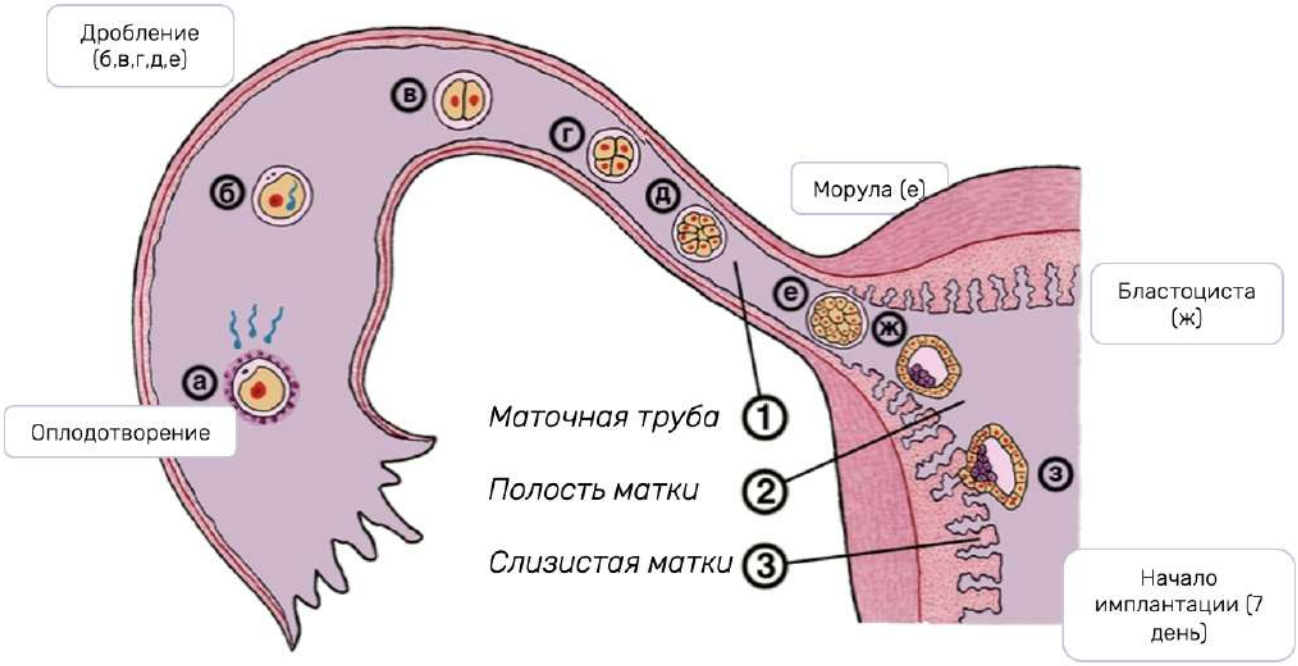

На этом моменте зародыш изолируется от полости матки. Вокруг зародыша (в толще слизистой) образуются лакуны, заполненные материнской кровью. Из лакун трофобласт всасывает питательные вещества. Имплантируется зародыш чаще на дне матки, обязательно вблизи места проникновения артерий. Такой тип питания называется гистиотрофным, он продолжается до конца 2-й недели эмбриогенеза, затем сменяется гематотрофным типом.

Эндометрий матки набухает, маточные железы удлиняются, становятся извитыми, интенсивно секретируют. Часть соединительнотканных клеток дифференцируется в децидуальные клетки, богатые включениями гликогена и липидов и выполняющие трофическую функцию.

Имплантация: адгезия и инвазия

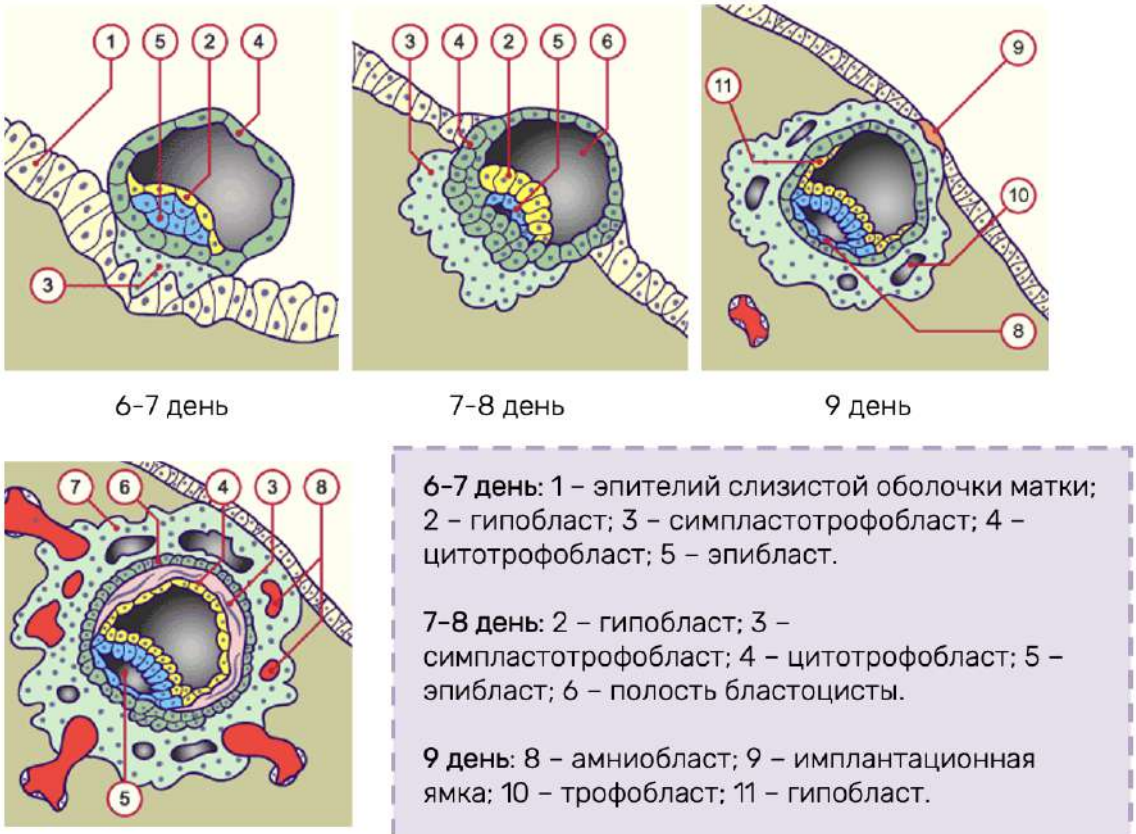

6-7 день: 1 – эпителий слизистой оболочки матки; 2 – гипобласт; 3 – симпластотрофобласт; 4 – цитотрофобласт; 5 – эпибласт.

7-8 день: 2 – гипобласт; 3 – симпластотрофобласт; 4 – цитотрофобласт; 5 – эпибласт; 6 – полость бластоцисты.

9 день: 8 – амниобласт; 9 – имплантационная ямка; 10 – трофобласт; 11 – гипобласт.

10-11 день: 3 – внезародышевая мезодерма; 4 – желточный пузырек; 5 – амниотический пузырек; 6 – цитотрофобласт; 7 – симпластотрофобласт; 8 – лакуны, заполненные кровью.

МЕД в УЗА

Гаструляция

Это сложный процесс химических и морфогенетических изменений, сопровождающийся размножением, ростом, направленным движением и дифференцировкой клеток, в результате чего образуются 3 зародышевых листка.
Состоит из 2-х фаз.

1-я фаза гаструляции начинается одновременно с имплантацией (7 день после оплодотворения). Эмбриобласт (зародышевый узелок) уплощается и превращается в зародышевый щиток. Далее путем **деламинации** происходит расслоение зародышевого щитка на два листка: *эпибласт* (наружный) и *гипобласт* (внутренний). В результате 1-й фазы гаструляции из эмбриобласта образуется два листка, однако они не являются зародышевыми листками. *Эпибласт (обращен к трофобласту)* содержит эктодерму, мезодерму, энтодерму, т.е. зародышевый материал и внезародышевый материал. *Гипобласт (обращен к полости бластоцисты)* – это внезародышевый материал, позже образует желточный пузырек.

На этом первая фаза гаструляции заканчивается, и процесс гаструляции временно останавливается для того, чтобы смогли образоваться провизорные органы: *желточный мешок*, *амнион и хорион*, *нужные*, *чтобы обеспечить дальнейшее развитие зародыша*. Их образование происходит примерно в течение одной недели.

Закладка провизорных органов

Амнион и *желточный мешок* вначале образуются как два тесно прилегающие друг к другу пузырьки: амниотический и желточный. Первым образуется амниотический пузырек. Он формируется в результате расслоения клеток эпибласта и формирования небольших полостей, которые, сливаясь, формируют *амниотическую полость*.

МЕД в УЗА

Клетки амниона подразделяются на два вида:

1. **Обращенные к гипобласту клетки (дно амниотического пузырька) являются основными в зародыше**, так как дадут в последующем зародышевые листки и все эмбриональные зачатки.

2. **Обращенные к трофобласту клетки образуют стенку** собственно амниона (внезародышевая амниотическая эктодерма). Вначале эти клетки в верхней части амниотической полости отсутствуют, и ее стенку здесь формируют клетки трофобласта. Однако в последующем в результате разрастания и миграции клеток второй группы происходит полное покрытие ими трофобласта и формирование эпибластической выстилки амниотической полости.

Далее идет формирование желточного пузырька, который возникает в результате размножения клеток гипобласта (внезародышевая энтодерма) и
обрастания ими изнутри цитотрофобласта. Из эпибласта выселяются клетки, заполняющие полость зародыша. Они разрастаются и между трофобластом и внезародышевой энтодермой желточного пузырька, а также подстилают внезародышевую эктодерму амниотического пузырька. Эти клетки образуют **первичную внезародышевую мезенхиму (первичную мезодерму).**

Таким образом, стенки амниотического и желточного пузырьков становятся
двуслойными: амниотический пузырек состоит из внезародышевой эктодермы внезародышевой мезенхимы, желточный мешок – из внезародышевой энтодермы и внезародышевой мезенхимы. Трофобласт вместе с контактирующей с ним мезенхимой образует третий провизорный орган - *хорион*.

МЕД в УЗА

Вторая неделя

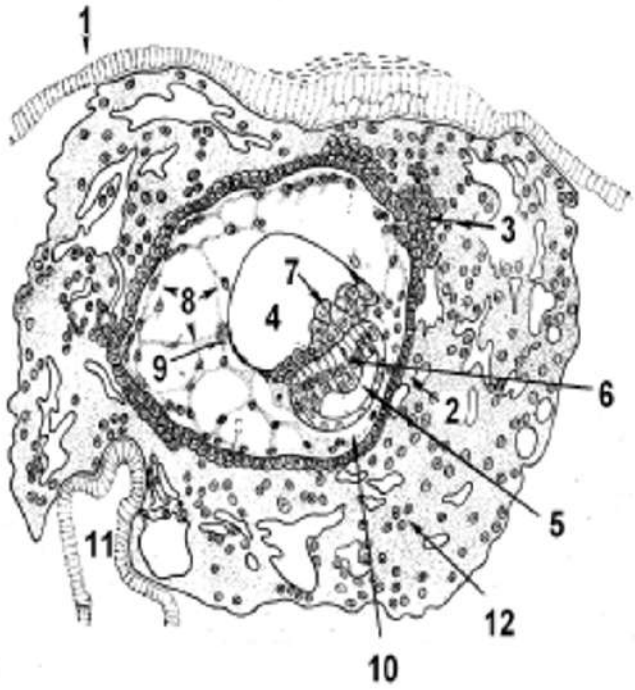

Образование провизорных органов у зародыша человека (11 сут):
1 – эпителий эндометрия;
2 – цитотрофобласт;
3 – цитотрофобласт;
вместе с внезародышевой мезенхимой (8)трофобласт формирует хорион;
полость желточного мешка;
5– полость амниона;
6 – эктодерма зародыша;
7 – гипобласт, который вместе с внезародышевой мезенхимой (8) формирует стенку желточного мешка (9);
10 – стенка амниона,сформированная внезародышевой эктодермой и внезародышевой мезенхимой;
11 -маточная железа в собственной пластинке эндометрия;
12 – материнская кровь в лакунах

Снаружи находится хорион. Он состоит из двух слоев: трофобласта и внезародышевой мезенхимы. В свою очередь, трофобласт разделен на два листка: наружный симпластотрофобласт и внутренний цитотрофобласт. Хорион формирует вторичные ворсины (*трофобласт + внезародышевая мезодерма*).

Полость зародыша заполнена внезародышевой мезенхимой. В ней находятся два пузырька: амнион, состоящий из внезародышевой эктодермы и внезародышевой мезенхимы, и желточный мешок, образованный внезародышевой энтодермой и внезародышевой мезенхимой. Пузырьки прилежат друг к другу и прикрепляются к хориону с помощью *амниотической ножки* (будущий пупочный канатик), образованной внезародышевой мезенхимой.

МЕД в УЗА

Тело зародыша образовано клетками дна амниотического пузырька и клетками крыши желточного мешка и называется зародышевым диском (щитком). Он состоит из первичной эктодермы (эпибласт) и первичной энтодермы (гипобласт). Однако гипобласт только формально образует тело зародыша, поскольку в ходе дальнейшего развития смещается в стороны, уступая место мигрирующим из эпибласта клеткам зародышевой энтодермы, становясь внезародышевой энтодермой желточного мешка. Задняя стенка желточного мешка врастает в амниотическую ножку т формирует четвертый провизорный орган – *аллантоис* (он образуется позже – на 3-4 неделе)

Что в матке?

Эндометрий матки характеризуется тем, что строма, окружающая зародыш, отечна, в ней проходят многчисленные кровеносные сосуды, хорошо развиты маточные железы, заполненные секретом. Соединительнотканные клетки эндометрия накапливают в цитоплазме гликоген и липиды. В результате этого они превращаются в *децидуальные клетки*, которые выполняют трофическую функцию. Имплантационная ямка полностью закрывается нарастающим эпителием к 12-13 суткам и зародыш полностью отделяется от полости матки.

Вторая фаза гаструляции (образование зародышевых листков) начинается на 15 сутки и осуществляется путем *миграции* клеток и их *частичной инвагинации*. При этом основные процессы происходят в эпибласте. Клетки эпибласта усиленно размножаются и передвигаются из переднего в задний конец тела зародыша. Их перемещение идет с обоих краев эпибласта в два потока. Часть клеток поворачивает к центру эпибласта раньше других, остальные доходят до заднего конца зародышевого щитка. Здесь два клеточных потока встречаются и, поворачивая, начинают двигаться в противоположном направлении, к переднему концу зародыша.

МЕД в УЗА

В результате таких миграционных процессов в центре эпибласта образуется скопление клеток, которое называется *первичной полоской*. Спереди от первичной полоски формируется *первичный (гензеновский) узелок.*

Первичная полоска является тем участком, через который происходит миграция клеточного материала под эпибласт с формированием мезодермы и зародышевой энтодермы, а первичный узелок – участком, через который под эпибласт мигрируют клетки, формирующие *хордальный отросток* (*хорду*). Эти клетки находятся в эпибласте впереди гензеновского узелка.

В результате “прорыва” клетками первичной полоски эпибласта и миграции их в два потока между ним и гипобластом образуется третий зародышевый листок - **мезодерма**. Зародыш становится трехслойным. Центральные клетки эпибласта, расположенные впереди гензеновского узелка, после их миграции под эпибласт образует хорду. Часть клеточного материала первичной полоски мигрирует к гипобласту и встраивается в него, занимая центральное положение.

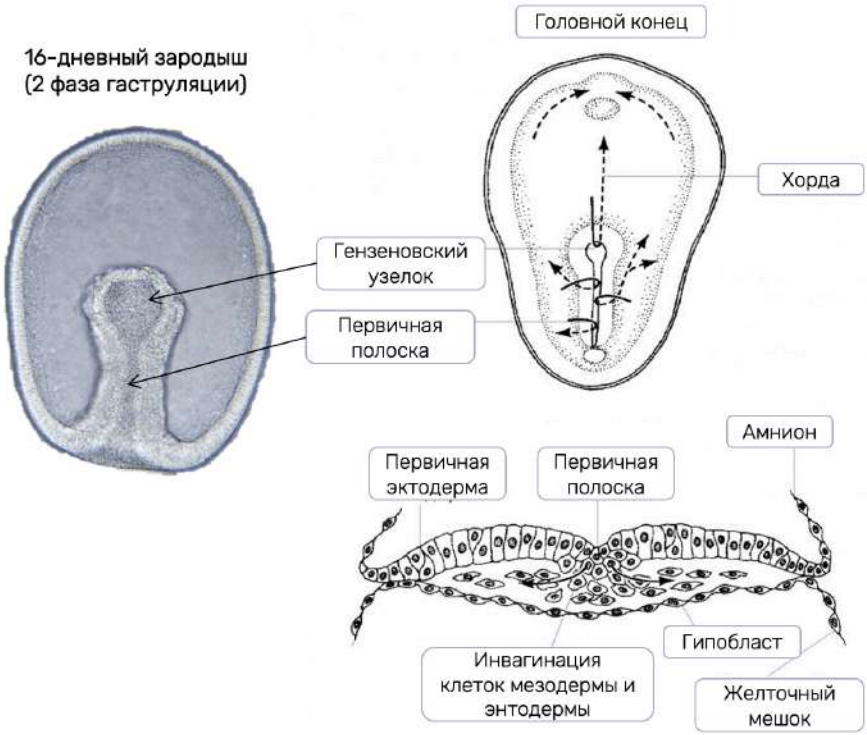

МЕД в УЗА

Из этого материала формируется кишечная энтодерма, а первичная энтодерма смещается на периферию, участвуя в образовании стенки желточного мешка. Из всех зародышевых листков, но в наибольшей степени из мезодермы, выселяются клетки, которые заполняют все пространство между зародышевыми листками. Так формируется *вторичная мезенхима*, которая в дальнейшем, после отделения материала зародыша от внезародышевых органов, подразделяется на *зародышевую* и *внезародышевую мезенхиму*.

Дифференцировка презумптивного материала

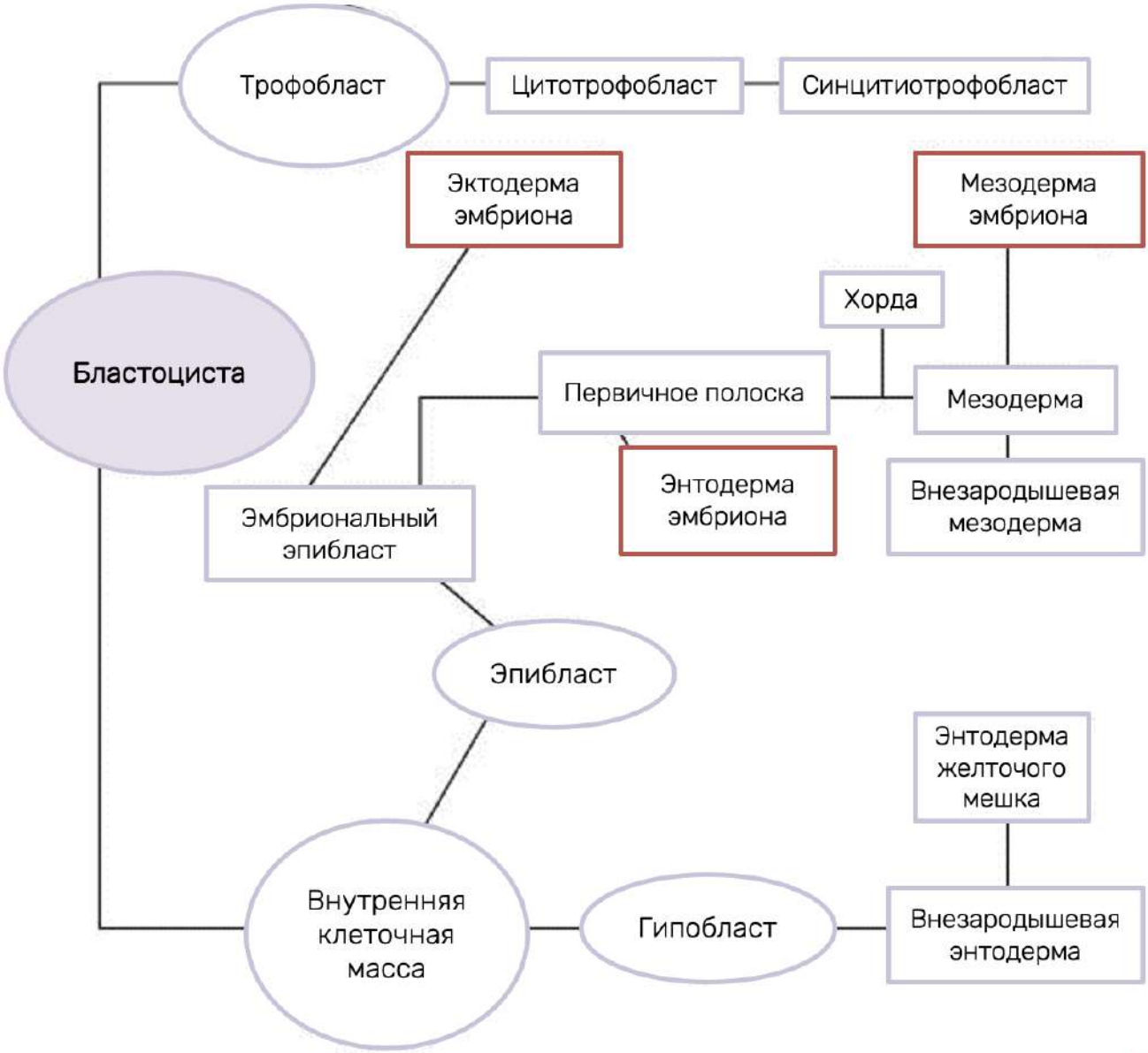

Формирование плаценты начинается на 3-й неделе.
В начале этой недели мезодерма хориона врастает в первичные ворсины. С этого момента ворсины называются вторичными. Из ангиобластических мезенхимных клеток внутри вторичных ворсин образуются кроветворные островки. Одновременно с этим такие же островки появляются в стенке желточного мешка и в амниотической ножке.
Центральные клетки кроветворных островков дифференцируются в СКК, а периферические мезенхимоциты – в эндотелий кровеносных сосудов.
Таким образом, кровеносные сосуды с кровью одновременно появляются в стенке желточного мешка, в амниотической ножке и в ворсинах хориона, которые с этого момента называются третичными ворсинами.

В это время третичные ворсины имеют 3 слоя:
1) Внутри ворсин находится внезародышевая мезодерма (мезенхима), в которой проходят кровеносные сосуды;
2) Снаружи мезодерма покрыта цитотрофобластом;
3) Поверхность цитотрофобласта окружена синцитиотрофобластом.

Таким образом, в результате 2-й фазы гаструляции (14-е - 17-е сут) образуются зародышевые листки (эктодерма, энтодерма, мезодерма и первый осевой орган – хорда).

МЕД в УЗА

Дифференцировка зародышевых листков и образование осевого комплекса зачатков (нотогенез)

После образования трех зародышевых листков (эктодермы, энтодермы и мезодермы) начинается их дифференцировка. Это происходит на 3-й неделе эмбриогенеза.

В это время также происходит:
1) Обособление зародыша от внезародышевого материала.
2) Образование нервных валиков и начало формирования нервной трубки.
3) Сегментация мезодермы.

1. Обособление зародыша от внезародышевого материала.
В результате формирования туловищных складок, точнее перехвата, тело зародыша приподнимается над дном амниотического пузыря. Из распластанного в виде щитка, зародыш становится объемным. В это же время кишечная энтодерма (крыша желточного мешка) втягивается в тело зародыша и образует кишечную трубку (второй осевой орган). Кишечная трубка вначале замкнута с обеих сторон. Прорыв переднего отверстия происходит на 3-4-й неделе, а заднего - на 3-м месяце. В средней части кишка сообщается с желточным мешком.

2. Образование нервных валиков и начало формирования нервной трубки.
Одновременно с обособлением тела зародыша от внезародышевого материала на 18-е сут начинается нейруляция – образование нервной трубки (третий осевой орган).

МЕД в УЗА

Развитие нервной трубки

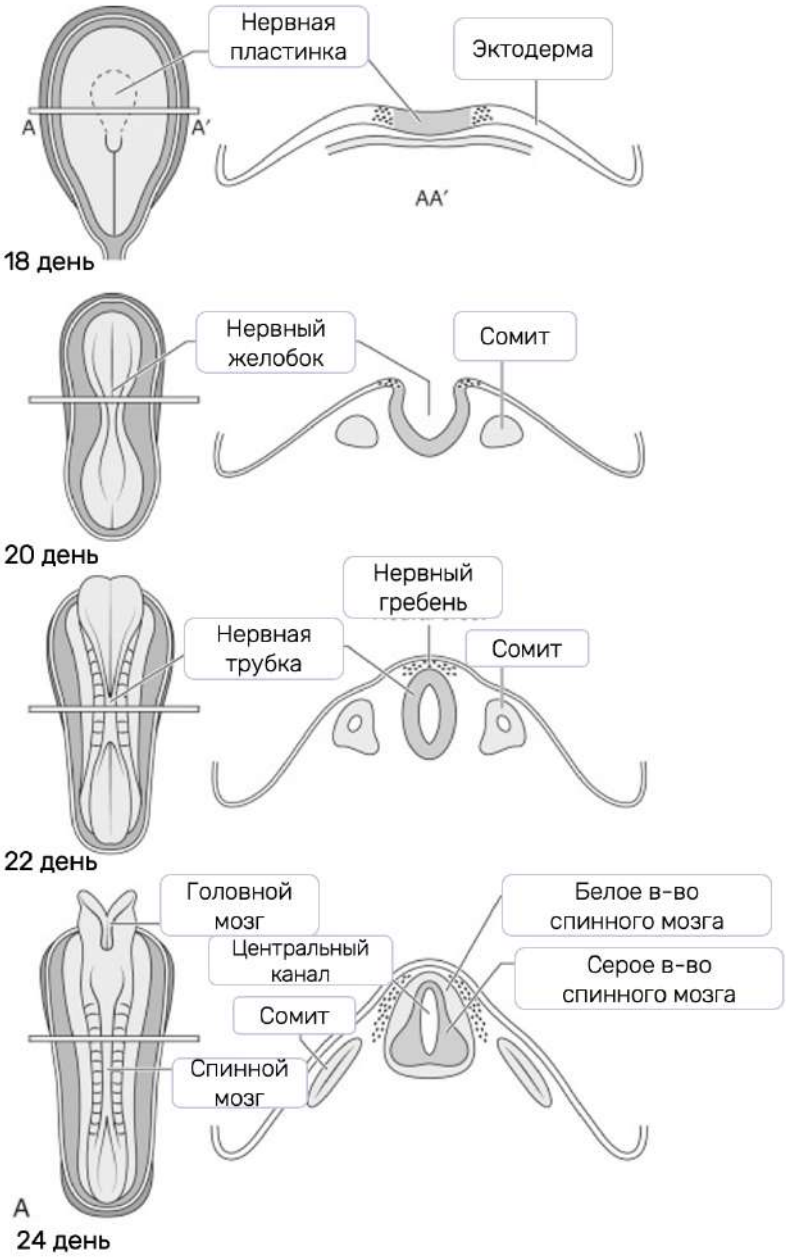

Образуется утолщение эктодермы – *нервная пластинка*. При этом края нервной пластинки утолщаются и приподнимаются над эктодермой. Далее начинается замыкание нервного желобка в нервную трубку (с 22-23-х сут). Замыкание начинается в области будущего шейного отдела и продолжается в каудальном направлении. Замыкание передней части трубки задерживается, так как в этой области нервная пластинка сильно расширена, что обусловлено большим количеством исходного материала, необходимого для формирования головного мозга.

27-дневный зародыш (4мм)

МЕД в УЗА

3. Сегментация мезодермы.
Мезодерма, которая образовалась в результате 2-й фазы гаструляции, располагается по бокам от хордального отростка в виде двух крыльев, дифференцируется на более компактные и расположенные более медиально (ближе к хордальному отростку) сомиты и на более рыхлые периферические участки - спланхнотомы. Далее сомиты сегментируются, т.е. подразделяется на участки (спинные сегменты), а материал спланхнотомов не сегментируется. Каждый сомит по мере образования дифференцируется на три участка: дерматом (зачаток соединительной ткани кожи), миотом (зачаток скелетной мышечной ткани) и склеротом (хрящевые и костные ткани скелета).

Спланхнотомы расслаиваются на два листка: висцеральный листок, прилегающий к энтодерме, и париетальный листок, прилегающий к кожной эктодерме. Небольшие участки материала спланхнотомов, прилегающие к сомитам, обособляются, образуя нефротомы. Из склеротомов и дерматомов (возможно, с выселением клеток из эктодермы и энтодермы) выселяются клетки, образующие мезенхиму. Параллельно с сегментацией мезодермы и формированием осевых зачатков в конце 3- й недели происходят начальные процессы *гистогенеза* и *органогенеза*.

На 3-й неделе. образуется зачаток сердечно-сосудистой системы и на 4-й неделе уже формируется сердце. Другие органы позже. Замыкание нервной трубки завершается на 4-й нед. В переднем отделе – мозговые пузыри (зачаток головного мозга). Под нервной трубкой – хорда. Вокруг нее формируется позже позвоночный столб (у взрослых хорда сохраняется в виде пульпозных ядер межпозвоночных дисков). Каждый эмбриональный зачаток дает начало определенным тканевым производным. Зародышевые листки построены из малодифференцированных клеток.

МЕД в УЗА

Они более дифференцированы в сравнении с клетками бластулы, но не дифференцированы в сравнении со зрелыми тканями. Однако клетки уже детерминированы, т.е. их дальнейший путь развития уже определен. Каждый зародышевый листок дает определенные производные, т.е. из них образуются определенные органы и ткани. Дифференцировка зародышевых листков приводит к формированию к концу 2-го месяца основных органов, которые в дальнейшем подвергаются дифференцировке. Процесс становления органов у человека продолжается до 7-11 лет.

Во время эмбриогенеза происходит детерминация и дифференцировка клеток. Что это вообще такое?

Детерминация – это путь развития клетки, запрограммированный в генах.

Дифференцировка – это морфологическая и функциональная специализация клеток, выполнение программы развития, предусмотренной детерминацией.

Дифференцировка в эмбриональном периоде

На всех стадиях эмбриогенеза происходит дифференцировка.
На стадии зиготы образуются предполагаемые зачатки – это *оотипическая дифференцировка*.
В процессе дробления происходит дифференцировка бластомеров, когда между первыми бластомерами обнаруживаются различия – это *бластомерная дифференцировка*.
На стадии ранней гаструлы начинается *зачатковая дифференцировка*, заключающаяся в появлении зародышевых листков.

МЕД в УЗА

Во время стадии поздней гаструлы происходит гистогенетическая дифференцировка, когда в одном листке появляются зачатки различных тканей. Например, в мезодермальном сомите мезодермы появляются зачатки тканей: дерматом, миотом и склеротом. Из каждого зачатка развиваются определенные ткани. В основе гистогенетической дифференцировки лежит специализация клеток зародышевых листков.

Зачатковая дифференцировка первичной эктодермы

Первичная эктодерма – это остаток эпибласта, после того как из него выделились зародышевая энтодерма, мезодерма и хорда. В процессе дифференцировки первичной эктодермы образуются зачатки:

- кожная эктодерма;
- нервная трубка;
- нервный гребень;
- прехордальная пластинка;
- нейральные плакоды;
- внезародышевая эктодерма.

Гистогенетическая дифференцировка эктодермы

Зачатки эктодермы	Во что дифференцируются?
Кожная эктодерма	• эпидермис и придатки кожи (ногти, волосы, потовые, сальные железы и т. п.); • эпителий преддверия полсти рта и анального отверстия; • эпителий слизистой оболочки (конъюнктивы) глаза; • эмаль зубов; • кутикула зубов.
Нервная трубка	Нейроциты и нейроглия • головного и спинного мозга; • сетчатки глаза

МЕД в УЗА

Нервный гребень	• нейроциты и нейроглию спинальных ганглиев; • нейроциты и нейроглию вегетативных ганглиев; • мозговое вещество надпочечников; • меланоциты эпидермиса кожи; • клетки Меркеля эпидермиса кожи • секреторные клетки эпифиза, гипоталамуса • С-клетки щитовидной железы
Нейральные плакоды	• Эпителиальные клетки (волосковые и поддреживающие) внутреннего уха • Передний эпителий роговицы • Хрусталик
Прехордальная пластинка	• эпителий ротовой полости; • эпителий пищевода; • эпителий трахеи, бронхов и легких • тимус • аденогипофиз • паращитовидная железа, тироциты
Внезародышевая эктодерма	• эпителий амиона • эпителий пупочного канатика

Зачатковая дифференцировка мезодермы

Та часть мезодермы, которая прилежит к нервной трубке и хорде, называется дорсальной мезодермой. Та часть мезодермы, которая располагается латерально, называется вентральной мезодермой. Дифференцировка мезодермы начинается на 3-й неделе, заканчивается на 5-й неделе.

В результате дифференцировки мезодермы образуются следующие зачатки органов и тканей:

мезодермальные сомиты, образуются при разделении на сегменты дорсальной мезодермы; каждый сомит состоит из 3-х зачатков:

а) дерматома, б) миотома и в) склеротома;

• сегментные ножки (нефротомы) отходят от мезодермальных сомитов и соединяют их со спланхнотомами;

• спланхнотомы (правый и левый), образуются в результате расщепления вентральной мезодермы на 2 листка – висцеральный и париетальный, между которыми образуется вторичная полость (целом);

• спланхнотомная мезенхима выделяется в виде мезенхимных клеток из спланхнотома;

МЕД в УЗА

• парамезонефральный канал – отщепляется от мезонефрального протока на 5-6-й неделе эмбриогенеза;
• нефрогенная ткань (располагается в каудальной части тела зародыша между сомитами и спланхнотомом);
• внезародвшевая мезодерма подразделяется на: внезародышевую мезенхиму и внезародышевую часть спланхнотома (висцеральную и париетальную).

Гистогенетическая дифференцировка зачатков мезодермы.

Зачаток мезодермы	Во что дифференцируется?
Дерматом	Соединительнотканная основа кожи
Миотом	Поперечно-полосатая скелетная мышечная ткань
Склеротом	Осевой костный скелет (позвоночный столб, ребра, лопатки)
Сегментные ножки	Эпителий мезонефрального протока, эпителий предпочек и первичных почек. * Из эпителия мезонефрального протока развивается эпителий семявыносящих путей, эпителий мочеточников, почечных лоханок, почечных чашечек, сосочковых канальцев и собирательных трубочек окончательных почек.
Парамезонефральные протоки	Эпителий маточных труб, матки и первичная эпителиальная выстилка влагалища
Спланхнотомы	- Мезотелий серозных оболочек - из висцерального листка спланхнотома, кроме того, развивается сердечная мышца и эпикард
Спланхнотомная мезенхима	- микроглия (макрофаги нервной ткани); - гладкая мышечная ткань; - сосуды; - соединительная ткань; - клетки крови и органов кроветворения.
Нефрогенная ткань	Эпителий нефронов окончательной почки
Внезародышевая часть спланхнотомов и внезародышевая мезенхима	Соединительная ткань желточного мешка, соединительная ткань амниона, соединительная ткань хориона

МЕД в УЗА

Зачатковая дифференцировка энтодермы

Энтодерма делится на 2 зачатка:

1) зародышевую энтодерме;
2) внезародышевую (желточную) энтодерму.

Гистогенетическая дифференцировка энтодермы

Зачаток энтодермы	Во что дифференцируется?
Зародышевая энтодерма	- эпителий тонкой и толстой кишки (поверхностный и железистый); - эпителий желудка (поверхнстный и эпителий желез желудка); - эпителий печени; - эпителий поджелудочной железы.
Внезародышевая эндодерма	эпителий желточного мешка

МЕД в УЗА

Внезародышевые органы

Резкое опережение развития внезародышевых органов по сравнению с дифференцировкой самого зародыша является главной особенностью ранних стадий развития человека. Биологический смысл этого процесса заключается в том, что внезародышевые органы заблаговременно обеспечивают *условия для развития сложно устроенного организма человека*. Основные внезародышевые органы человека: желточный пузырек, амнион, аллантоис и хорион, с участием которого образуется плацента. Выселение внезародышевого материала у человека начинается на стадии дробления. Быстро делящиеся мелкие светлые бластомеры обрастают снаружи крупные темные клетки и образуют трофобласт. В этот период зародыш перемещается по маточной трубе в сторону матки. Трофобласт (светлые клетки) всасывает окружающую жидкость и обеспечивает питание эмбриобласта (темные клетки). К концу первой недели развития зародыш попадает в полость матки и имеет вид зародышевого пузырька (бластоциста).

На протяжении второй недели развития (с 7-х по 14-е сут.) происходит образование почти всех внезародышевых органов, кроме аллантоиса. Трофобласт в этот период перестраивается в хорион. Одновременно образуется амниотический пузырек и желточный пузырек. Аллантоис формируется на 3-4-й неделе. Амниотический пузырек образуется в эпибласте. Эпибласт образуется в результате деламинации эмбриобласта в ходе первой фазы гаструляции. Далее клетки эпибласта «раздвигаются», образуются вначале мелкие пузырьки, которые сливаются в единую полость – амниотический пузырек. Крыша амниотического пузырька (наружная часть эпибласта) представляет собой амниотическую (внезародышевую) эктодерму, его дно – часть эпибласта, расположенная на гипобласте. На дне амниотического пузырька и формируется зародышевый щиток. Затем внезародышевая мезодерма обрастает пузырек.

МЕД в УЗА

Стенка пузырька, таким образом, образована внезародышевой эктодермой и внезародышевой мезодермой. Клетки эктодермы секретируют жидкость, которая заполняет пузырек. Вначале амниотический пузырек прилегает к трофобласту, на последующих этапах отделяется от трофобласта и остается связанным с ним амниотической ножкой. В дальнейшем пузырек разрастается в амнион и выполняет свои функции весь период эмбриогенеза до рождения.

Желточный пузырек

Гипобласт, образовавшийся в результате деламинации эмбриобласта в течение первой фазы гаструляции, на второй неделе эмбриогенеза разрастается, обрастает изнутри бластоцисту и образует пузырек. Таким образом, гипобласт – это внезародышевая энтодерма. К энтодерме подрастает внезародышевая мезодерма и формируется желточный пузырек. Таким образом, стенка желточного пузырька образована внезародышевой энтодермой и внезародышевой мезодермой.

В желточном мешке низших животных заключен питательный материал (желток яйцеклетки), поэтому он выполняет трофическую функцию.

В яйцеклетке человека мало желтка, поэтому питательных веществ желточный пузырек не содержит и трофической функции не выполняет. Трофику осуществляет трофобласт, всасывая питательные вещества из материнского организма.

Функции желточного пузырька:

1. Кроветворная. В стенке желточного пузырька образуются первые клетки крови и первые кровеносные сосуды.
2. Локализация гонобласта. Гонобласт – это первичные половые клетки. Эти клетки обособляются в эпибласте и в результате второй фазы гаструляции мигрируют в стеку желточного пузырька. Располагаются в нем до образования зачатка половых желез.

МЕД в УЗА

Не выполняя трофической функции, желточный пузырек существует до 8-й недели, затем редуцируется.

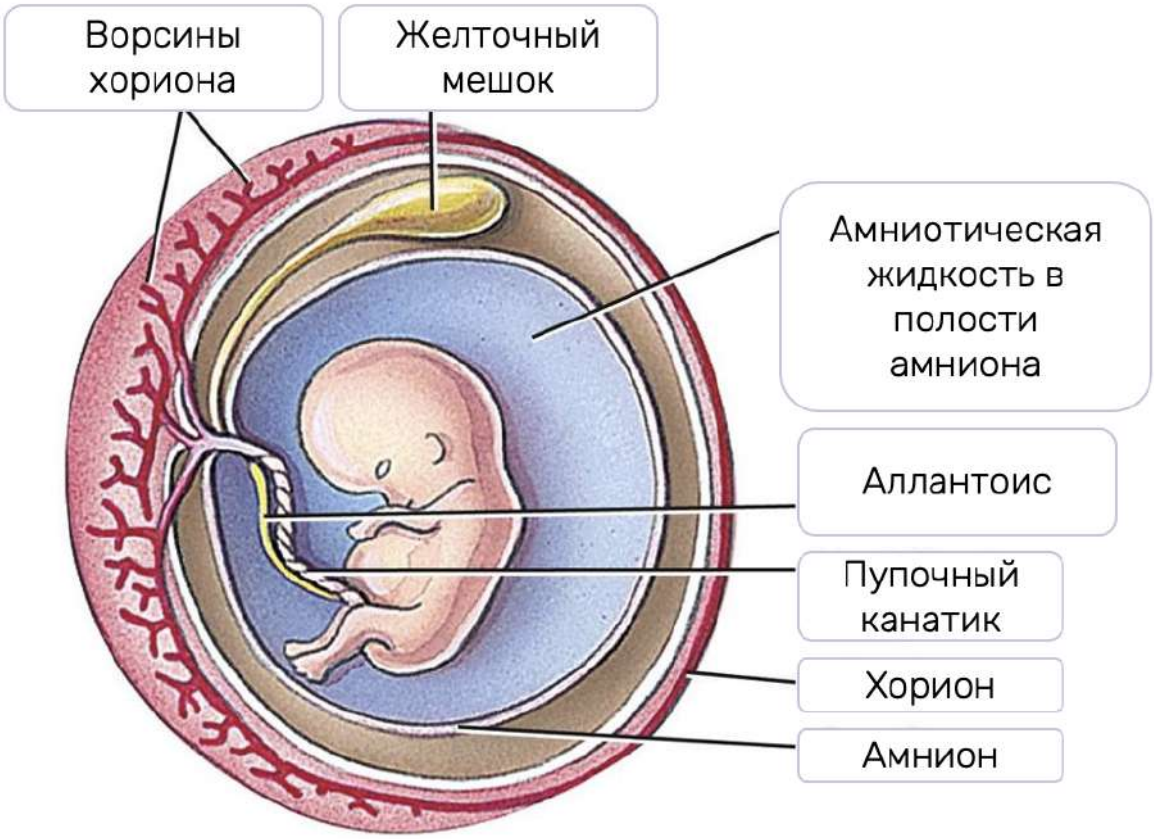

Аллантоис

У животных с внешним развитием выполняет роль мочевого мешка. В нем собираются продукты метаболизма зародыша весь период до выхода из оболочек. При внутриутробном развитии удаление продуктов метаболизма из развивающегося организма осуществляется в организм матери, но аллантоис образуется и выполняет иные функции. На третей неделе развития от амниотического и желточного пузырьков к трофобласту тянется тяж клеток внезародышевой мезодермы. Этот тяж клеток– *амниотическая ножка*. В дальнейшем в эту ножку врастает эпителиальный тяж колбасообразной формы – зачаток аллантоиса. Аллантоис образуется путем выпячивания каудальной части стенки первичной кишки, врастает в пространство между амнионом и желточным пузырьком (к 16-м суткам).

МЕД в УЗА

Аллантоис и желточный мешок не выполняют своих основных функций, они редуцируются еще в эмбриогенезе и в виде стебельков располагаются в пуповине.

Хорион

На стадии дробления обособляется трофобласт. Представлен он поверхностными клетками бластоцисты. В течение второй недели трофобласт разрастается. Вначале трофобласт образован одним слоем клеток, затем образует выпячивания – первичные ворсинки трофобласта. В каждой ворсинке выделяют две части. Внутренняя часть сохраняет клеточное строение, называется цитотрофобластом. В наружной части клетки сливаются и образуют симпласт – симпластотрофобласт. Симпластический трофобласт выделяет протеолитические ферменты, которые разрушают ткани эндометрия, и зародыш погружается в слизистую оболочку матки, т.е. имплантируется. Образующиеся при этом продукты распада всасываются трофобластом. Такой тип питания, когда питательные вещества поступают из организма матери к зародышу диффузно через ворсинки трофобласта, называется *гистиотрофным*. Затем из эпибласта выселяется внезародышевая мезодерма и подрастает к трофобласту. Его ворсинки становятся вторичными. Позже из мезенхимы образуются кровеносные сосуды, и ворсинки называются третичными. Третичные ворсинки имеют кровеносные сосуды, с этого момента доставка питательного материала осуществляется по ним. Гистиотрофный тип питания меняется на гематотрофный, а трофобласт преобразуется в *хорион* («ворсинчатая оболочка»).

Таким образом, в течение второй недели эмбриогенеза происходит активное формирование внезародышевых органов: амниотический пузырек, желточный пузырек и хорион.

МЕД в УЗА

Амнион

В процессе развития амниотический пузырек увеличивается в размере, заполняется амниотической жидкостью, которая является продуктом секреции амниотического эпителия. После гаструляции в ходе обособления зародышевого материала эмбрион как бы впячивается в амниотическую полость и свободно плавает в жидкости, оставаясь связанным с хорионом посредством амниотической ножки.

В сформировавшемся амнионе выделяют две части: плацентарная и экстраплацентарная. Клетки эктодермы дифференцируются в экстраплацентарной части в однослойный кубический эпителий, а в плацентарной - многорядный. Клетки секретируют и всасывают амниотическую жидкость. В одних отделах амниотической оболочки происходит образование жидкости (плацентарный амнион), а в других – всасывание (внеплацентарный амнион).

По мере течения беременности амнион соединяется с хорионом.
Соединительнотканная оболочка амниона содержит две пластинки (плотная соединительная ткань и слизистая соединительная ткань, которая слабо связана с соединительной тканью хориона). Таким образом, прочной связи между амнионом и хорионом нет.
Амниотическая жидкость постоянно заменяется, чем обеспечивается поддержание определенной в химическом и онкотическом отношении среды, оптимальной для эмбриогенеза на каждой стадии развития. В частности, амниотический эпителий выделяет гликоген, который заглатывает плод.
Выделяют амниохориальное пространство - это вариант фетальной рыхлой соединительной ткани. Нарушение баланса образования и всасывания амниотической жидкости может привести к маловодию или многоводию, что нарушает развитие плода.
Амнион человека - бессосудистое образование, питание осуществляется диффузно через гладкий хорион.

МЕД в УЗА

Функции амниона:

1. Защитная.

Амнион защищает эмбрион и плод от высыхания, защищает от соприкосновения с другими оболочками и слипания. Защищает от сотрясений, толчков и играет роль биологического барьера (в экстраплацентарной части).

2. Участвует в акте родов.

При нормальном течении родов половые пути женщины раздвигаются амнионом. Механическое давление в матке на плод смягчается амниотической жидкостью. Преждевременное излитие околоплодных вод приводит к осложнениям родов.

МЕД в УЗА

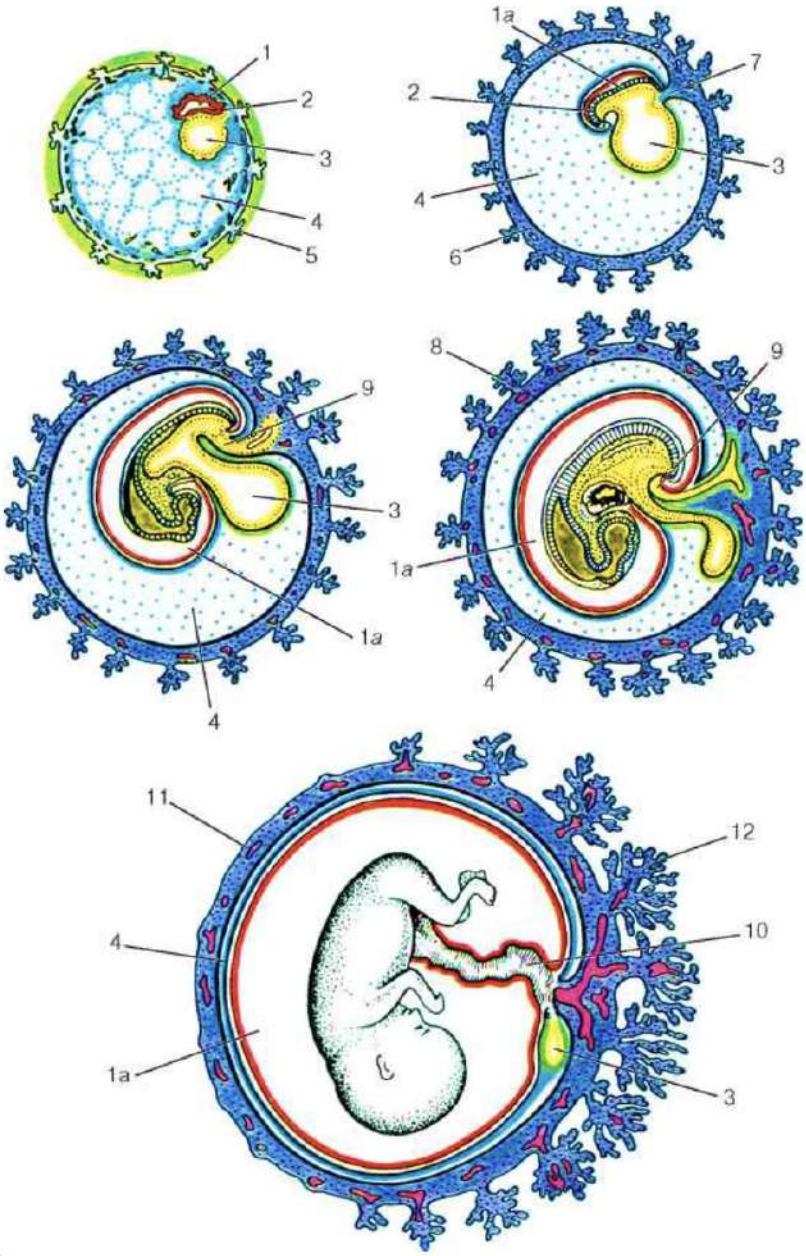

Развитие внезародышевых органов у зародыша человека

1 - амниотический пузырек;
1а - полость амниона;
2 - тело эмбриона;
3 - желточный мешок;
4 - внеэмбриональный целом;
5 - первичные ворсины хориона;
6 - вторичные ворсины хориона; 7 - стебелек аллантоиса;
8 - третичные ворсины хориона; 9 - аллантоис;
10 - пупочный канатик;
11 - гладкий хорион;
12 - котиледоны

Плацента

При переходе к внутриутробному развитию основным внезародышевым органом становится орган, обеспечивающий связь зародыша с организмом матери. Таким органом является плацента. Это внезародышевый орган, который осуществляет связь зародыша с материнским организмом у высших (плацентарных) животных и человека. Плацента образуется за счёт тканей зародыша, а именно, определённого участка хориона с его ворсинками, и за счёт того участка слизистой оболочки матки, в который врастают ворсинки хориона. Соответственно различают плодную и материнскую части. У человека кровь матери и плода не смешиваются.

МЕД в УЗА

Гемохориальная плацента

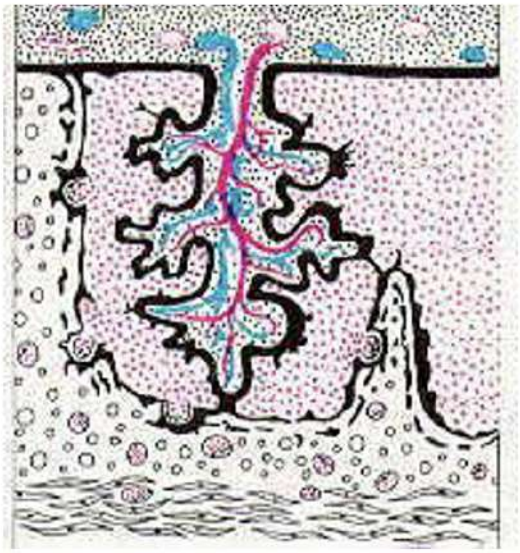

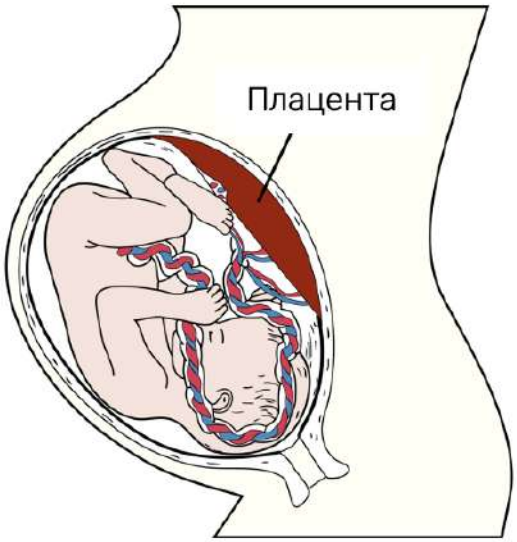

Человек имеет **дискоидальную плаценту** (ворсинчатый участок в форме диска) с анатомической точки зрения, **гемохориальный тип** с точки зрения гистологии (ворсины разрушают эпителий, соединительную ткань, всю стенку сосудов и контактируют с материнской кровью. При родах вследствие тесного контакта хориона с материнскими тканями происходит кровотечение), **2 тип** (трофический) с точки зрения гистофизиологии (Объединяет эндотелио- и гемохориальные плаценты, для которых характерен более тесный контакт хориона и тканей матери. Хорион поглощает аминокислоты, и из них в плаценте синтезируются эмбриоспецифичные белки. Сразу после рождения такие организмы не способны к самостоятельной жизнедеятельности).

Выделяют зародышевую (плодную) и материнскую части. Со стороны плода в образовании плаценты участвует ворсинчатый хорион (chorion frondosm). Материнская часть представлена основной отпадающей оболочкой (decidua basalis).

Начало образования плаценты– 3-я неделя, окончание – конец 3-го месяца.

Стуктурно-функциональная единица - котиледон.

МЕД в УЗА

Материнская часть

Функциональный слой эндометрия матки при беременности преобразуется в децидуальную оболочку (при родах отторгается). В образовании плаценты со стороны матери участвует не вся децидуальная оболочка, а только decidua basalis. Именно в нее врастают и в ней ветвятся ворсины хориона.

В децидуальной оболочке выделяют несколько отделов. Участок, где ветвятся ворсинки хориона – decidua basalis. Зародыш полностью погружается в определенный участок эндометрия, затем плодный пузырь начинает интенсивно расти и выпячивается в полость матки. Вместе с ним выпячивается и часть децидуальной оболочки, которая покрывает снаружи пузырь. Эта часть называется decidua capsularis. Остальная, пристеночная часть – decidua parietalis.

По мере роста плода decidua capsularis и decidua parietalis срастаются. Ближайшие к плоду слои только decidua basalis разрушаются ворсинами хориона и образуются полости (лакуны), заполненные материнской кровью. Глубокие слои decidua basalis не разрушаются и составляют базальную пластинку. Не разрушается также краевая зона decidua.basalis, прилегающая к плодному пузырю. Она плотно срастается с хорионом и образует замыкательную пластинку, которая препятствует выхождению крови за пределы плаценты.

В соединительной ткани децидуальной оболочки со 2-го месяца появляются децидуальные клетки. По происхождению выделяют две популяции децидуальных клеток (костномозговые и фибробластические). В децидуальных клетках содержатся белковые вещества, гликоген, липиды, РНК, протеолитические ферменты, кальций, железо.

Децидуальные клетки выполняют ряд функций:

1. Защитная. Защищают плод от бактерий и токсинов.

МЕД в УЗА

Децидуальные клетки выполняют ряд функций:

1. Защитная. Защищают плод от бактерий и токсинов.
2. Трофическая - осуществляется в раннем периоде, кода наблюдается гистиотрофное питание.
3. Синтетическая. Синтезируют гормон – релаксин, который подготавливает к родам половые пути.
4. Фагоцитоз. Макрофагальная активность децидуальных клеток способствует отторжению плаценты, препятствует излишней инвазии ворсин в стенку матки.

От базальной пластинки отходят соединительнотканные перегородки, которые делят на дольки. В каждой дольке 10-13 ворсин. Основной ствол ворсин прирастает к базальной пластинке – это якорные ворсины. Их разветвления свободно плавают в межворсинчатом пространстве (материнской крови).

Плодная часть

Вначале весь хорион равномерно покрыт ворсинами. Затем редуцируются ворсинки, обращенные к просвету матки (эта часть хориона называется гладкий хорион). Та часть хориона, которая прилежит к слизистой матки, отличается разрастанием ворсин - ворсинчатый хорион. Именно эта часть участвует в образовании плаценты.

С течением беременности в большем количестве ворсинок происходит исчезновение внутреннего клеточного слоя. Хориальные ворсины остаются покрытыми лишь симпластотрофобластом. Лишь единичные клетки отмечаются и в конце беременности. В местах контакта якорных ворсин с decidua basalis симпластотрофобласт отсутствует, а клетки цитотрофобласта образуют колонки и называются периферическим цитотрофобластом.

МЕД в УЗА

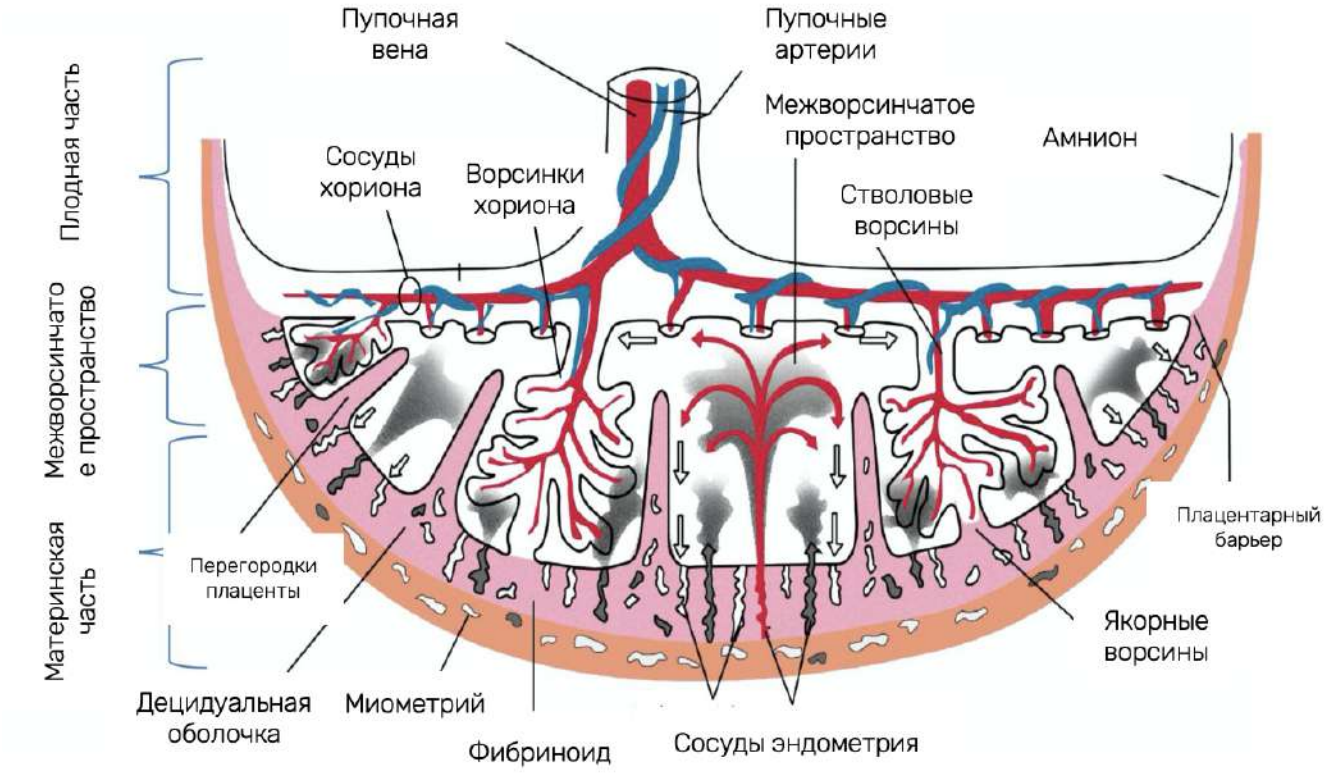

Функции плаценты:

• *Обменная*. Через плацентарный барьер происходит обмен веществ между кровью матери и кровью плода. В зависимости от обмена можно выделить трофическую, дыхательную и выделительную функции.

• *Трофическая* – диффузия низкомолекулярных веществ, активный транспорт питательны веществ из крови матери, транспорт и депонирование провитаминов и витаминов.

• *Дыхательная* – через плацентарный барьер поступает в кровь плода кислород, а выделяется углекислый газ.

• *Выделительная* – продукты метаболизма из зародыша и плода удаляются через плацентарный барьер.

• *Барьерная*. Плацента обладает избирательной проницаемостью, поэтому обеспечивает защитную функцию.

МЕД в УЗА

• *Синтетическая*. Симпластотрофобласт синтезирует эмбриоспецифические белки, БАВы и гормоны (эндокринная функция)

• *Участие плаценты в регуляции сократимости миометрия матки*. В ней вырабатываются гистаминаза и моноаминоксидаза. Эти ферменты разрушают гистамин, серотонин, тирамин, которые вызывают сокращение мускулатуры матки. К концу беременности выделение гистаминазы и моноаминоксидазы прекращаетсях, поэтому гистамин, серотонин и тирамин не разрушаются и в результате их количество увеличивается. Под влиянием этих веществ и катехоламинов начинается сокращение миометрия и изгнание плода из матки (начинаются роды).

Плацента

окраска гематоксилин-эозином

плодная часть | материнская часть

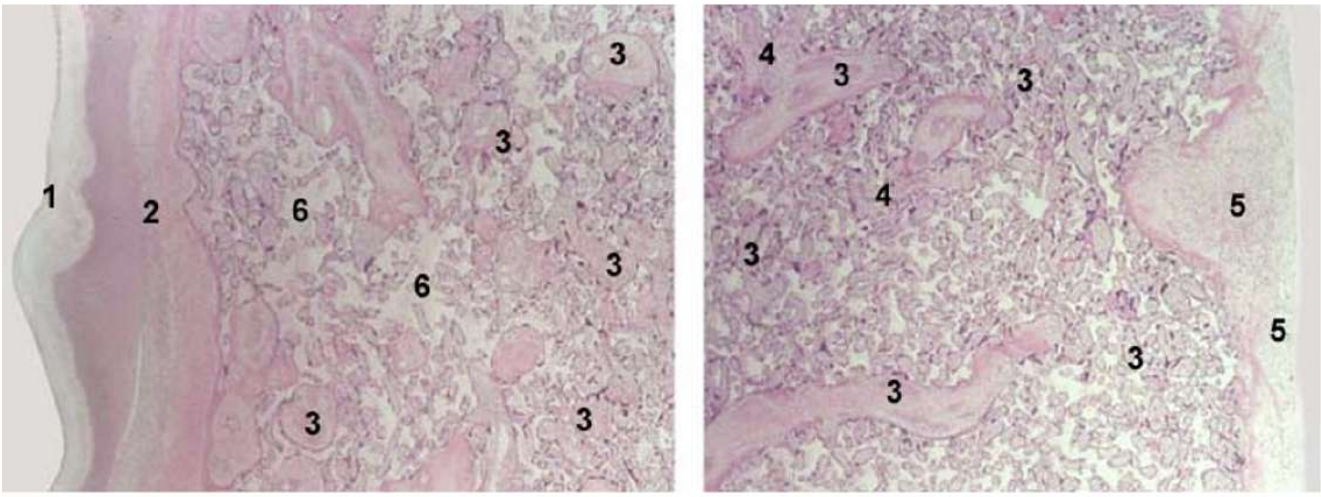

1 - амниотическая оболочка
2 - хориальная пластинка
3 - ворсинки хориона
4 - септы (выросты decidua basalis)
5 - decidua basalis
6 - кровяные лакуны

МЕД в УЗА

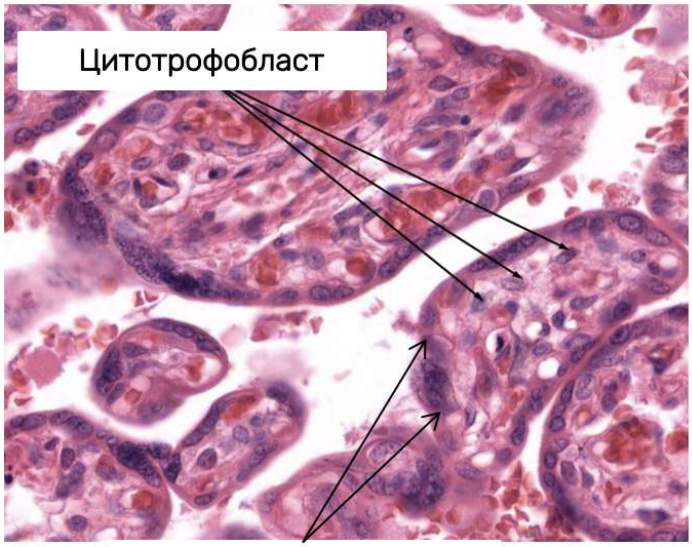

Синцитиотрофобласт

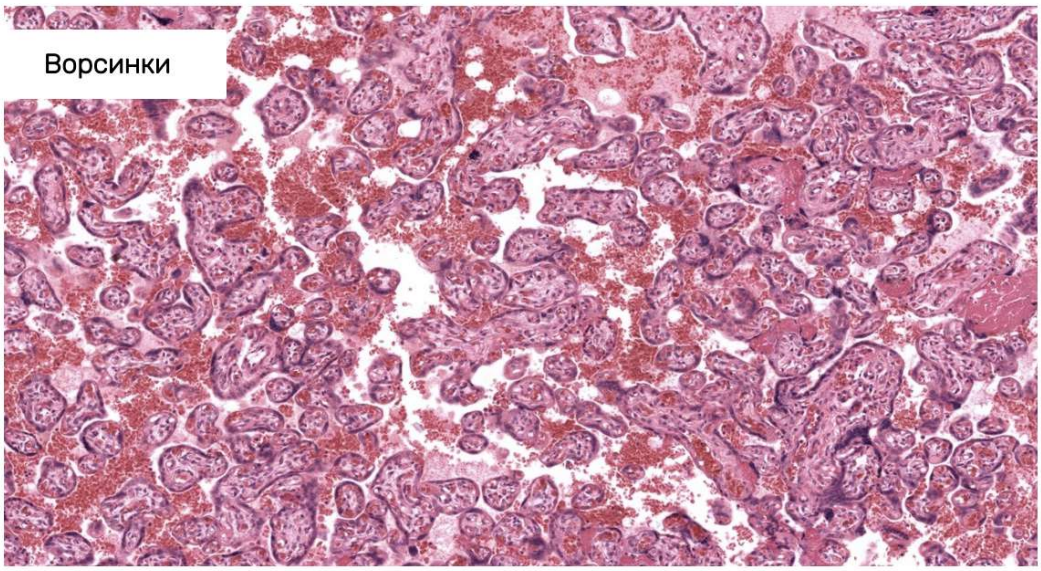

МЕД в УЗА

Маточный барьер

Кровь плода

1. Эндотелий сосудов плода (В ворсинках хориона)
2. Соединительная ткань стромы ворсин
3. Эпителий ворсин – цитотрофобласт, симпластотрофобласт
4. Фибриноид лангханса (местами)

Кровь матери

Пуповина

Пуповина (пупочный канатик) имеет длину около 45 см, диаметр – 1,5 см. Образуется из амниотической ножки. Прикрепляется к вентральной стенке тела плода (к пупку). Снаружи она покрыта эпителием эктодермального происхождения. Строму составляет слизистая соединительная ткань. В пупочном канатике проходят две пупочные артерии, одна пупочная вена и стебельки желточного пузырька и аллантоиса. Пупочный канатик прикреплен к центру плацентарного диска. Сосуды пуповины обеспечивают связь кровотока плода с плацентарным кровотоком. Артерии несут кровь от плода к ворсинам, вены – от ворсин.

МЕД в УЗА

Критические периоды

Критические периоды - кратковременный период качественно новой перестройки отдельных органов или всего организма, сопровождаемый пролиферацией, детерминацией и движением клеток. В этот период организм обладает повышенной чувствительностью к вредным воздействиям (мутациям).

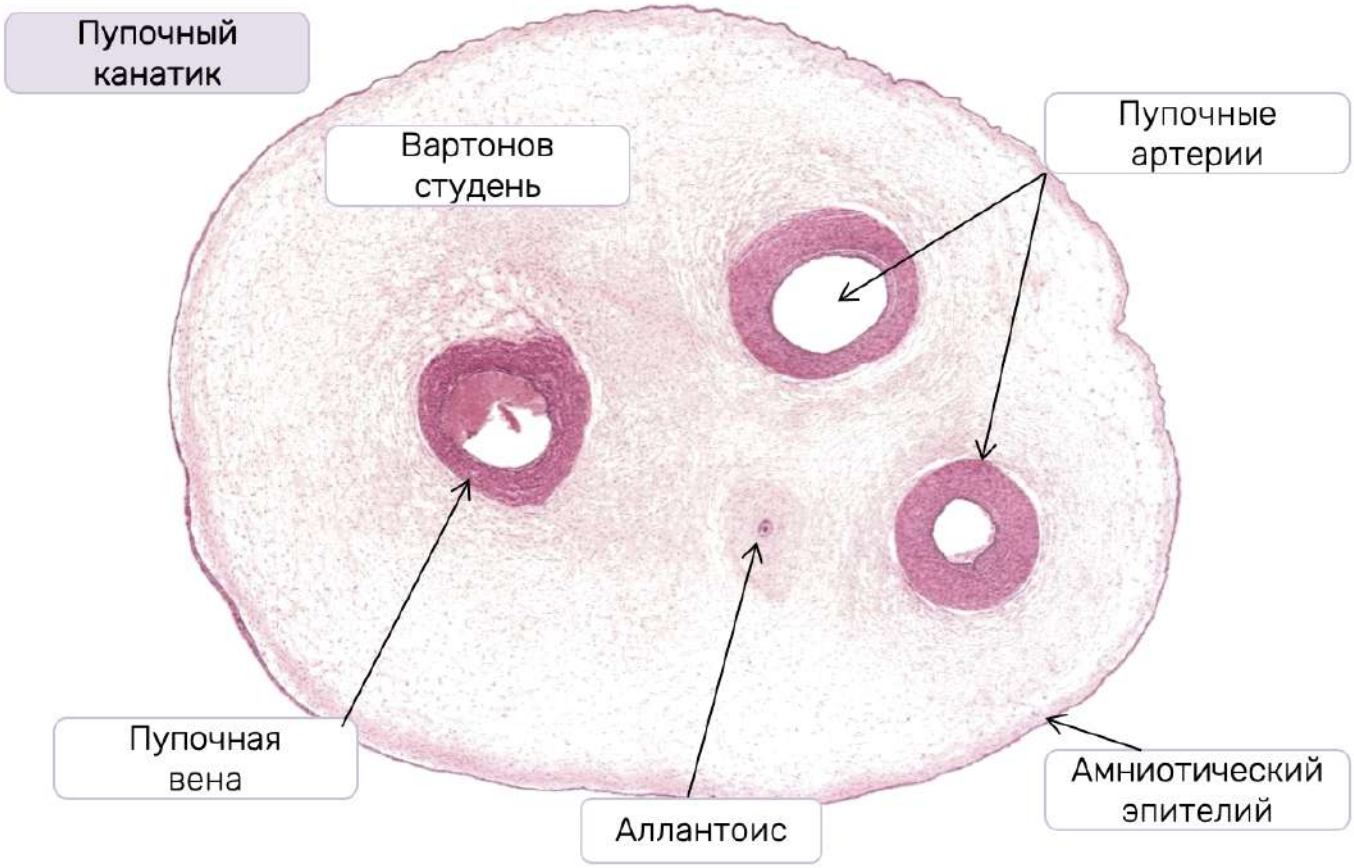

Основные критические периоды:

1) Прогенез;
2) Оплодотворение;
3) Доимплантационный (дробление, бластоциста – 5,5 сут);
4) Имплантация (7-е сут);

Зародыш может погибнуть либо до периода имплантации, либо полноценный зародыш может не имплантироваться в эндометрий в результате изменений эндометрия, обусловленных хроническими воспалительными процессами и оперативными вмешательствами;

МЕД в УЗА

5) Стадия гаструляции и образование осевого комплекса зачатков органов (ранняя – 5,5 – 7,5 сут, поздняя -15-е сут);
6) Развитие осевых органов и формирование плаценты (3-8-я нед);
7) Образование головного мозга (15-20-я нед);
8) Становление функционалных систем (20-24-я нед);
9) Рождение;
10) Период новорожденности (до 1года);
11) Половое созревание (11-16 лет).

МЕД в УЗА

СПАСИБО ЗА ПРОЧТЕНИЕ

Мы ответственно подходим к созданию наших материалов и тщательно отбираем информацию. Нам хочется, чтобы наша методичка помогла тебе подготовиться к занятиям и сдать коллоквиумы на отлично!

Если тебе был полезен этот материал, то выкладывай фотографию методички в сторис и отмечай наш аккаунт @med_medvuza. Каждый месяц мы выбираем лучший отзыв и дарим один из наших курсов! Поддержка и отдача от аудитории мотивирует нас делать еще больше и еще качественнее!

Подписывайся на нас в социальных сетях

https://vk.com/medvusa

https://www.instagram.com/med_medvuza/

http://www.youtube.com/c/МЕДВУЗАШколаМедицины

МЕДвУЗА